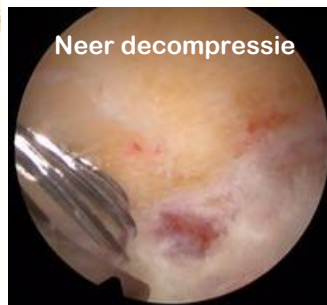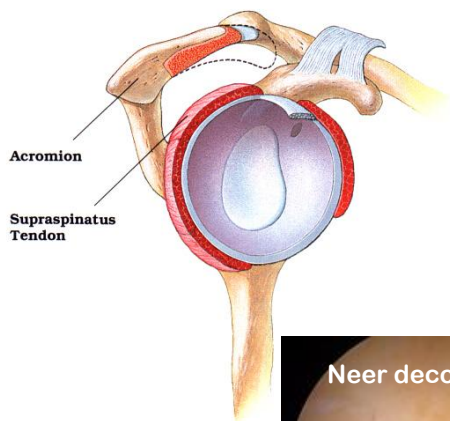


Arthroskopische chirurgie

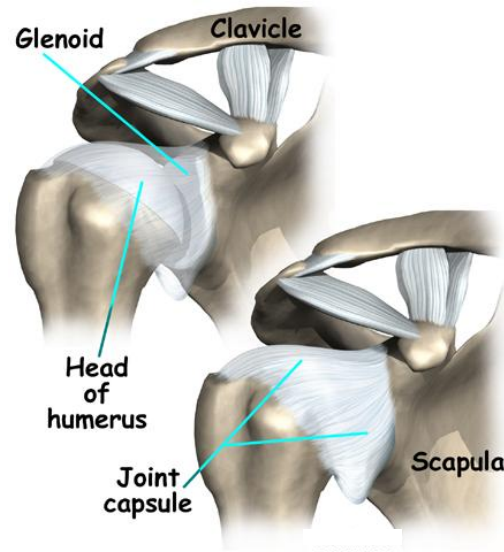
Deze brochure heeft tot doel U de meest relevante informatie te verschaffen. De brochure heeft niet de intentie om volledig te zijn, het bevat algemene informatie en maakt deel uit van de informed consent.

Alleen U beslist over de operatie. Indien u vindt dat de pijn te erg wordt en dat dit uw leven teveel stoort kan u in aanmerking komen voor een operatie.

Indien U vragen of problemen heeft, aarzel dan niet om voldoende uitleg te vragen aan uw chirurg, alvorens U beslist tot een opera-



Versie 09 07 5



Inklemming schouder pees

Dr. Dirk Vandevelde

Dienst Orthopedie
AZ Monica Antwerpen
Harmoniestraat 68
2018 Antwerpen
Tel.: 03 240 20 20

www.drvandevelde.be

Consultaties

KONTICH
Koningin Astridlaan 45
2550 Kontich
Tel: 0472 600 500

MEDISCH CENTRUM VLAAMSE KAAI

Vlaamse Kaai 29
2000 Antwerpen
Tel: 03 238 73 22

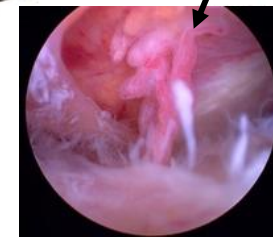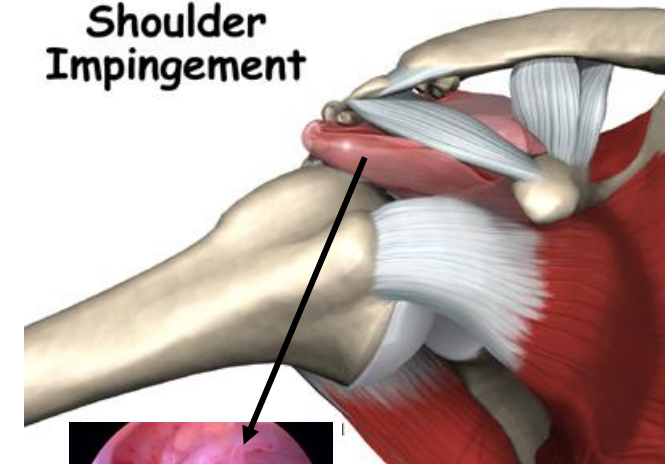
E-mail: drVandevelde@azmonica.be

az monica

Schouder Impingement

Inklemming schouderpees

Shoulder Impingement



Orthopedie
Dr. Dirk Vandevelde.

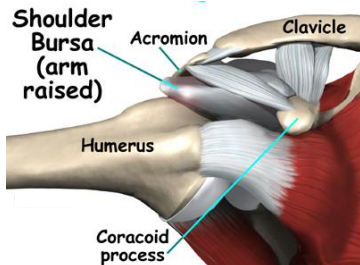
AZ MONICA ANTWERPEN

Inklemming rotator cuff

Impingement?

Dit betekent een inklemming van de schouderpees omwille van een te nauwe schouderuitgang of omwille van een chronische ontsteking of trauma. De schouderpees of rotator cuff bestaat uit 4 belangrijke pezen welke verantwoordelijk zijn voor de beweging van de schouder. De schouderuitgang is de ruimte tussen het schouderdak en de schouderkop. Vaak is dit een aangeboren toestand, maar deze inklemming / ontsteking

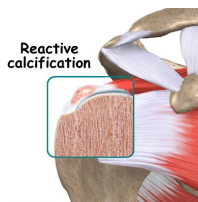
kan ook uitgelokt worden door veelvuldig bovenhoofds gebruik van de arm of door een ongeval. Daardoor wordt de schouderpees door wrijving geïrriteerd, en dit lokt dan een ontsteking uit van de pees en omliggende slijmbeurs.



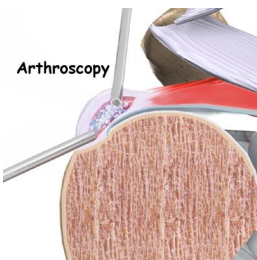
De diagnose wordt gesteld door klinisch onderzoek en/of door bijkomende technische onderzoeken zoals radiografie, echografie of magnetische scan.

Verkalking

Bij sommige patiënten vormen zich verkalkingen in de schouderpees door overbelasting of bij repetitieve traumas. Deze verkalkingen zitten in de pees en vernauwen zo de ruimte voor de

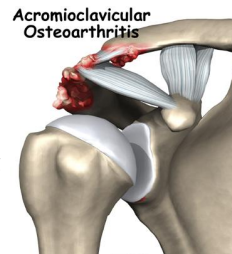

pees en geven zo ook inklemming. Een plotse acute pijn kan een kenmerk zijn van deze verkalkingen. Infiltraties zijn meestal aangewezen. Indien recidiverende klachten kunnen deze verkalkingen arthroscopisch verwijderd worden dmv needling en verwijderen van de kalk.



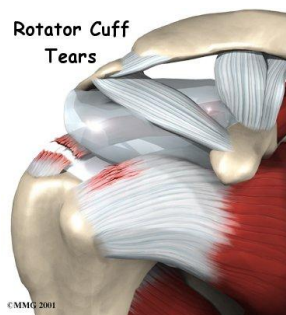
Aantasting van het AC gewricht

Het acromioclaviculaire gewricht is de plaats waar het sleutelbeen gewricht vormt met het schouderblad. Door een ongeval of door arthrose kan dit gewricht aangetast zijn. Dit kan alleen voorkomen of in combinatie met de andere aandoeningen. Ook dit letsel kan een inklemming geven van de pees en kan arthroscopisch behandeld worden dmv een resectie van dit gewricht door het weg nemen van een stukje van beide beenderige uiteinden van het gewricht.



Rotator cuff scheur

Indien de inklemming chronisch bestaat ontstaat er een partiële rotator cuff scheur door aanvankelijk uitrafeling en nadien dikteverlies van de pees. Soms is de pees te erg beschadigd en ontstaat er een volledige dikte scheur waardoor er een gat ontstaat in de pees. Door spiercontracties kan deze scheur na verloop van tijd groter worden. Deze letsels dienen best op tijd gedetecteerd te worden om toenemende problemen te



voorkomen.

Behandeling

In lichte gevallen en bij een vroege diagnose kan dit behandeld worden met ontstekingsremmende medicatie, aangepaste kinesitherapie, of een sessie van cortisone-inspuitingen. Met dergelijke inspuitingen kan men vaak op zijn minst een tijdelijke beterschap bekomen. Soms kan men de toestand hiermee genezen.

Indien deze conservatieve maatregelen geen gewenst effect opleveren, kan er bij blijvende belangrijke hinder een arthroscopie van de schouder met een arthroscopische acromioplastie of (Neer) decompressie overwogen worden. Dit is een kijkoperatie waarbij er via het kijkbuisje en bijkomende fijne gemotoriseerde instrumenten meer ruimte wordt vrijgemaakt voor de gekwetste ingeklemde schouderpees.

Eerst gebeurt er een routine-inspectie van het schoudergewricht zelf. Zo nodig worden eventuele letsels daar ook behandeld. Vervolgens wordt de camera in de ruimte tussen de schouderpees (rotator cuff) en het schouderdak (acromion) gebracht. Eerst wordt de ontstoken slijmbeurs verwijderd. Hierna wordt een gedeelte van het ondervlak van het schouderdak weggenomen met een fijn freesje, zodat de schouderpees meer vrijheid krijgt en minder gemakkelijk ingeklemd geraakt onder het schouderdak bij opheffen van de arm.

Resultaten

U zal gedurende de eerste weken zeker nog wat hinder ondervinden. De pees zal kunnen herstellen gedurende de komende maanden. De oefentherapie is noodzakelijk en kan aanvankelijk wat lastig zijn. De gemiddelde revalidatieduur bedraagt gemiddeld toch twee à drie maanden. Arbeidsongeschiktheid is afhankelijk van het werk dat u verricht.

Doorgaans is 95 % van de patiënten met een dergelijke ingreep voor inklemming van de schouderpees op termijn erg tevreden.

Complicaties

Cfr brochure schouder arthroscopie.

Dr. Dirk Vandevelde
Dienst Orthopedie
AZ Monica Antwerpen
Harmoniestraat 68
2018 Antwerpen
Tel.: 03 240 20 20

www.drvandevelde.be

Consultaties
KONTICH

Koningin Astridlaan 45
2550 Kontich
Tel: 0472 600 500

MEDISCH CENTRUM VLAAMSE KAAI
Vlaamse Kaai 29
2000 Antwerpen
Tel: 03 238 73 22

E-mail: drVandevelde@azmonica.be